

Der Pathologe

Organ der Deutschen Abteilung der Internationalen Akademie für Pathologie,
der Deutschen, der Österreichischen und der Schweizerischen Gesellschaft für
Pathologie und des Berufsverbandes Deutscher Pathologen

Elektronischer Sonderdruck für

K. Glatz

Ein Service von Springer Medizin

Pathologe 2014 · 35:277–282 · DOI 10.1007/s00292-013-1855-1

© Springer-Verlag Berlin Heidelberg 2013

T. Menter · A. Fischmann · K. Glatz

PSAP-Expression in einem primären präsakralen neuroendokrinen Tumor

Verwechslungsmöglichkeit mit einem Prostatakarzinom

Diese PDF-Datei darf ausschließlich für nichtkommerzielle Zwecke verwendet werden und ist nicht für die Einstellung in Repositorien vorgesehen – hierzu zählen auch soziale und wissenschaftliche Netzwerke und Austauschplattformen.

PSAP-Expression in einem primären präsakralen neuroendokrinen Tumor

Verwechslungsmöglichkeit mit einem Prostatakarzinom

Wir berichten über den Fall eines 69-jährigen Patienten, bei dem autoptisch die Diagnose eines primären präsakralen neuroendokrinen Tumors gestellt wurde. Das metastasierende Tumorleiden war seit 7 Jahren bekannt. Als Diagnose war zu Lebzeiten ein Karzinom mit unbekanntem Primärtumor („carcinoma of unknown primary“, CUP) mit Verdacht auf ein Prostatakarzinom beschrieben worden.

Klinische und diagnostische Befunde

Der Patient stellte sich 2007 mit einem Cauda-equina-Syndrom mit Blasenfunktionsstörungen und Stuhlinkontinenz vor. In der bildgebenden Diagnostik wurde eine präsakrale Tumormasse (8,2×7 cm) mit Kompression der sakralen Spinalnerven und des Spinalkanals nachgewiesen (▣ **Abb. 1a**). Bereits zum Zeitpunkt der Erstdiagnose bestanden Lungen-, Leber- und Wirbelsäulenmetastasen. Im Rahmen einer Laminektomie und eines Tumordebulkings mit Teilausräumung der präsakralen Tumormasse wurden histologische Proben entnommen.

Histologie

Histologisch zeigte der Tumor überwiegend ein solides, kribriiformes und trabekuläres Wachstumsmuster sowie fokale Einzelzellinfiltrate. Zytologisch auffallend waren große Zellkerne mit sehr prominenten eosinophilen Nukleolen und leicht vergrößertem Chromatin. Das klassische „Salz-und-Pfeffer“-Chromatin neuroendokriner Tumoren fehlte (▣ **Abb. 2a**). Die morphologische Beurteilung war aufgrund der notwendigen Entkalkung des Gewebes erschwert. *Immunhistochemisch* exprimierte das Tumorgewebe Panzytokeratin (CK22), fokal Zytokeratin 20 (CK20) und prostataspezifische saure Phosphatase (PSAP). Der Tumor war negativ für prostataspezifisches Antigen (PSA), Zytokeratin 7, epitheliales Membranantigen (EMA), S-100 und CDX2 (▣ **Abb. 3**).

Aufgrund der morphologischen und immunhistochemischen Befunde sowie der Lage im kleinen Becken wurde der Befund als Karzinommetastase angegeben und im Kommentar als Differenzialdiagnose in erster Linie ein Prostatakarzinom vorgeschlagen. Neuroendokrine Marker wurden damals nicht untersucht. Die nachfolgende klinische Suche nach einem Primärtumor verlief ergebnislos. Zwölf Stanzbiopsien der Prostata waren tumorfrei. Der PSA-Wert lag im Normbe-

reich. Da der Patient eine Chemotherapie ablehnte, wurden lediglich ein suprapubischer Blasenkatheter angelegt sowie eine Bestrahlung des Sakrums (Gesamtdosis 44 Gy) durchgeführt. Auf weitere diagnostische Maßnahmen wurde verzichtet.

Verlauf

In den Jahren 2010 und 2012 wurde der Patient wegen 2-maliger Urosepsis hospitalisiert. Im Rahmen dieser Klinikaufenthalte wurde eine progrediente ossäre, hepatische und pulmonale Metastasierung festgestellt. Präsakral war nach wie vor eine Tumormasse nachweisbar (▣ **Abb. 1b, c, d**). Auf Wunsch des Patienten wurde keine onkologische Therapie initiiert.

Schließlich suchte der Patient im Februar 2013 bei progredienter Dyspnoe und beginnender kardialer Dekompensation erneut die Notaufnahme auf. Es wurde eine palliative Talkpleurodese wegen Pleurakarzinose durchgeführt. Die entnommenen Pleurabiopsien zeigten teils trabekulär und teils kribriiform wachsende Tumorformationen. In den vesikulären Zellkernen konnten vereinzelt prominente eosinophile Nukleolen und Kerneinschlüsse nachgewiesen werden (▣ **Abb. 2b**). Die Tumorzellen zeigten wiederum eine Positivität für PSAP, die Tumorzellen waren negativ für TTF1,

T. Menter · A. Fischmann · K. Glatz

PSAP-Expression in einem primären präsakralen neuroendokrinen Tumor. Verwechslungsmöglichkeit mit einem Prostatakarzinom

Zusammenfassung

Primäre präsakrale neuroendokrine Tumoren sind eine seltene Entität mit weniger als 30 beschriebenen Fällen in der Literatur. Wir berichten hier über einen autoptisch diagnostizierten präsakralen neuroendokrinen Tumor, der aufgrund seiner Lokalisation, Morphologie und immunhistochemischen Positivität für prostatespezifische saure Phosphatase (PSAP) zu Lebzeiten des Patienten als metastasiertes Prostatakarzinom fehl diagnostiziert wurde. Dies ist der erste Fallbericht, der eine Expression von PSAP und des Somatostatinrezeptors in dieser Entität dokumentiert.

Schlüsselwörter

Pathoanatomische Diagnostik · Negative Prostatabiopsie · Metastasen · Tumormorphologie · Somatostatinrezeptor

PSAP expression in a primary presacral neuroendocrine tumor. Potential for confusion with prostate cancer

Abstract

Primary presacral neuroendocrine tumors are a rare entity with less than 30 cases described in the literature so far. Here we report of a primary presacral neuroendocrine tumor diagnosed at autopsy which was wrongly diagnosed as metastasized prostate cancer before. Misdiagnosis was due to the localization of the tumor, its morphology and its positivity for prostate-specific acid phosphatase (PSAP) when the patient was alive. This is the first report of PSAP and somatostatin receptor expression in this type of tumor.

Keywords

Pathoanatomic diagnostics · Negative prostate biopsy · Metastases · Tumor morphology · Somatostatin receptor

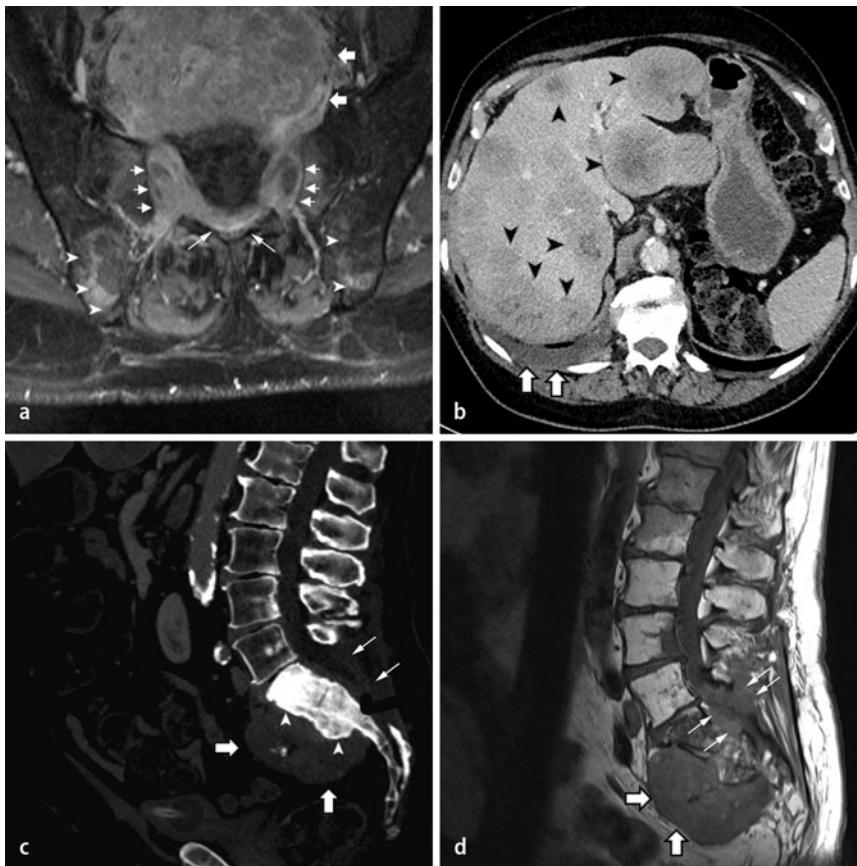


Abb. 1 ▲ Bildgebende Befunde. **a** T1-gewichtete axiale Aufnahme nach Kontrastmittelgabe der initialen MRT von 2007. Es zeigt sich die ausgedehnte kontrastmittelaufnehmende präsakrale Raumforderung (*breite Pfeile*), welche durch die Foramina durchtritt (*kurze Pfeile*) und bis in den Spinalkanal einwächst und diesen komprimiert (*diagonale Pfeile*). Zusätzlich finden sich metastasensuspikte Herde im Os ileum beidseits (*Pfeilspitzen*). **b** Im Dezember 2011 durchgeführte CT des Abdomens nach Kontrastmittelgabe in der portalvenösen Phase. Im Weichteilfenster lassen sich multiple Metastasen in beiden Leberlappen erkennen (*Pfeilspitzen*). Zusätzlich zeigt sich ein rechtsseitiger Pleuraerguss bei bekannter pleuraler Metastasierung. **c** In der gleichen CT-Aufnahme lässt sich im Knochenfenster die präsakrale Tumormasse erkennen (*breite Pfeile*), mit osteosklerotisch durchbautem Korpus des Os sacrum (*Pfeilspitzen*). Status nach Laminektomie (*schmale Pfeile*). **d** Im Januar 2012 angefertigte MRT-Aufnahme der Lendenwirbelsäule. T1 gewichtete sagittale Aufnahmen mit Darstellung der hypointensen präsakralen Tumormasse (*breite Pfeile*) mit Durchmauerung des Spinalkanals (*schmale Pfeile*)

PSA und nun auch CK20. Trotz fehlender typischer Zytomorphologie wurde unter Berücksichtigung der klinischen Angaben sowie des Vorbefundes an die Möglichkeit eines metastasierten Prostatakarzinoms mit neuroendokriner Differenzierung gedacht und die neuroendokrinen Marker gefärbt, welche alle diffus und kräftig positiv waren (CD56, Chromogranin A, Synaptophysin). Der Somatostatinrezeptor 2 war ebenfalls diffus membranös positiv (■ **Abb. 3**). Fünf Wochen nach Beginn des Krankenhausaufenthalts verstarb der Patient an respiratorischer Insuffizienz.

Autoptische Diagnostik

In der Autopsie fand sich eine große präsakrale Tumormasse (9×8×8 cm) mit Infiltration des Sakrums. Es bestand kein Bezug dieses Tumors zum Rektum oder zur Prostata. Neben den bereits klinisch bekannten ossären, hepatischen (■ **Abb. 4**) und pulmonalen Metastasen fanden sich weitere Metastasen im Myokard, der Duodenalwand, im Mesenterium sowie in abdominalen und thorakalen Lymphknoten. Die respiratorische Insuffizienz war bedingt durch eine schwere organisierende Bronchopneumonie. Nebenbefundlich fand sich eine Hufeisenniere.

Das Tumorleiden des Patienten wurde unter Berücksichtigung der bioptischen und autoptischen Befunde als metastasierter primärer präsakraler neuroendokriner Tumor klassifiziert. Die Haupttumormasse lag seit der Erstdiagnose im

Tab. 1 Immunhistochemisches Expressionsprofil des primären präsakralen neuroendokrinen Tumors

Protein	Expression
CK22 (Panzytokeratin)	Positiv
CK7	Negativ
CK20	Schwach positiv
EMA	Negativ
PSA	Negativ
PSAP	Positiv
ERG	Negativ
CDX2	Negativ
TTF1	Negativ
S100	Negativ
Chromogranin A	Positiv
Synaptophysin	Positiv
CD56	Positiv
Somatostatinrezeptor 2	Positiv

präsakralen Weichteilgewebe. Rektum und Prostata waren makroskopisch und histologisch tumorfrei. Der Serum-PSA-Spiegel war nie erhöht.

Das immunhistochemische Expressionsprofil des Tumors mit einer Positivität für neuroendokrine Marker, PSAP und CK20 passt gut zu einem primären präsakralen neuroendokrinen Tumor. Retrospektiv wurde an der ersten Biopsie aus dem Jahr 2007 und an den aktuellen Pleurabiopsien die Proliferationsrate (Mib1) durch Auszählen von 2000 Tumorzellen

im „hot spot“ bestimmt. Diese betrug 10% im Primärtumor und 15% in der Pleura-metastase (■ **Abb. 5**). Eine ERG-Proteinexpression konnte in der nachträglich am Primärtumor durchgeführten Immunhistochemie nicht nachgewiesen werden. Alle immunhistochemischen Ergebnisse sind in ■ **Tab. 1** aufgelistet. Aufgrund der Seltenheit dieser Tumoren existiert keine TNM-Klassifikation.

Die Ergebnisse der Autopsie wurden im Rahmen einer klinisch-pathologischen Konferenz diskutiert.

Diskussion

Primäre präsakrale neuroendokrine Tumoren sind eine seltene Entität. In der Literatur finden sich lediglich Einzelfallberichte sowie eine einzelne größere Serie mit 9 Fällen, 6 von diesen stammen jedoch aus früheren Einzelfallberichten [5]. Meist handelt es sich bei präsakralen Tumormassen mit neuroendokriner Differenzierung um Metastasen eines neuroendokrinen Tumors des Rektums [4]. Mit diesen scheinen die primären präsakralen neuroendokrinen Tumoren einen gemeinsamen Ursprung zu haben. So wird angenommen, dass sich diese Tumoren von im präsakralen Weichteilgewebe versprengten enterochromaffinen Zellen des Kolons ableiten [5]. Neben der Lokalisa-

tion im präsakralen Weichteilgewebe findet sich in der Literatur auch ein Fall eines primär ossären, im Sakrum gelegenen neuroendokrinen Tumors [3]. Ein Teil der Fälle ist außerdem assoziiert mit Malformationen im Bereich des Enddarms, in erster Linie retrorektalen zystischen Hamartomen, auch Tailgut-Zysten genannt, präsakralen Teratomen sowie einer Analatresie [6]. Eine solche Fehlbildung war bei unserem Patienten nicht bekannt. Interessanterweise fand sich bei unserem Patienten aber eine Hufeisenniere.

Diagnostische Probleme

Die aufgrund der initialen Biopsie gestellte pathologische Differenzialdiagnose eines Prostatakarzinoms ist im Nachhinein aufgrund der Positivität für CK20 und der Negativität der Tumorzellen für EMA als unwahrscheinlich anzusehen. Eine Expression von CK20 ist jedoch bei gastrointestinalen neuroendokrinen Tumoren beschrieben [2]. Auch die Morphologie des Tumors mit teils kribriformem Wachstum und prominenten Nukleolen bei fehlendem „Salz-und-Pfeffer“-Chromatin macht die Fehlinterpretation verständlich. Die Diagnostik war durch entnahmebedingte und verarbeitungsbedingte Artefakte zusätzlich erschwert. In der Literatur sind PSAP-positive neuro-

Hier steht eine Anzeige.



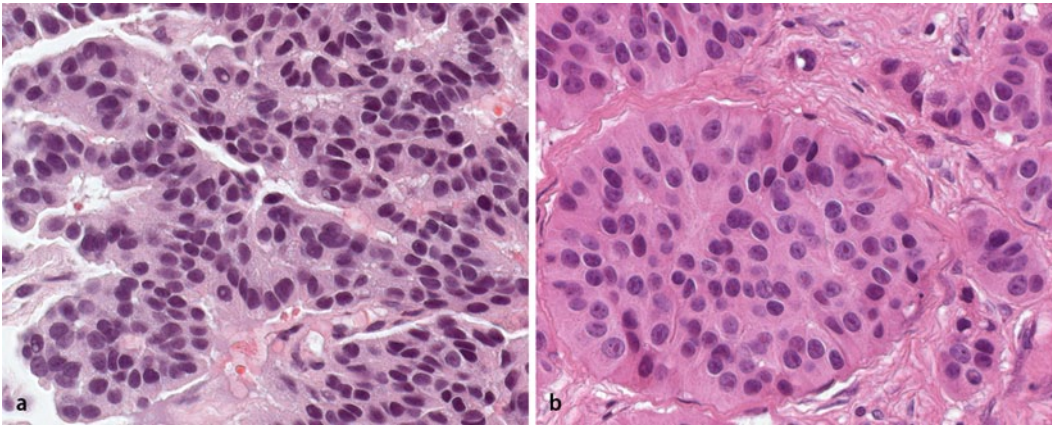


Abb. 2 ◀ Morphologie des Primärtumors (2007) und der Pleurametastasen (2013): HE-Morphologie mit teils erkennbaren Nukleolen; kribriiforme und trabekuläre Anordnung der Tumorzellen (HE-Färbung, Vergrößerung 400-fach). **a** Primärtumor (2007). **b** Pleurametastase (2013)

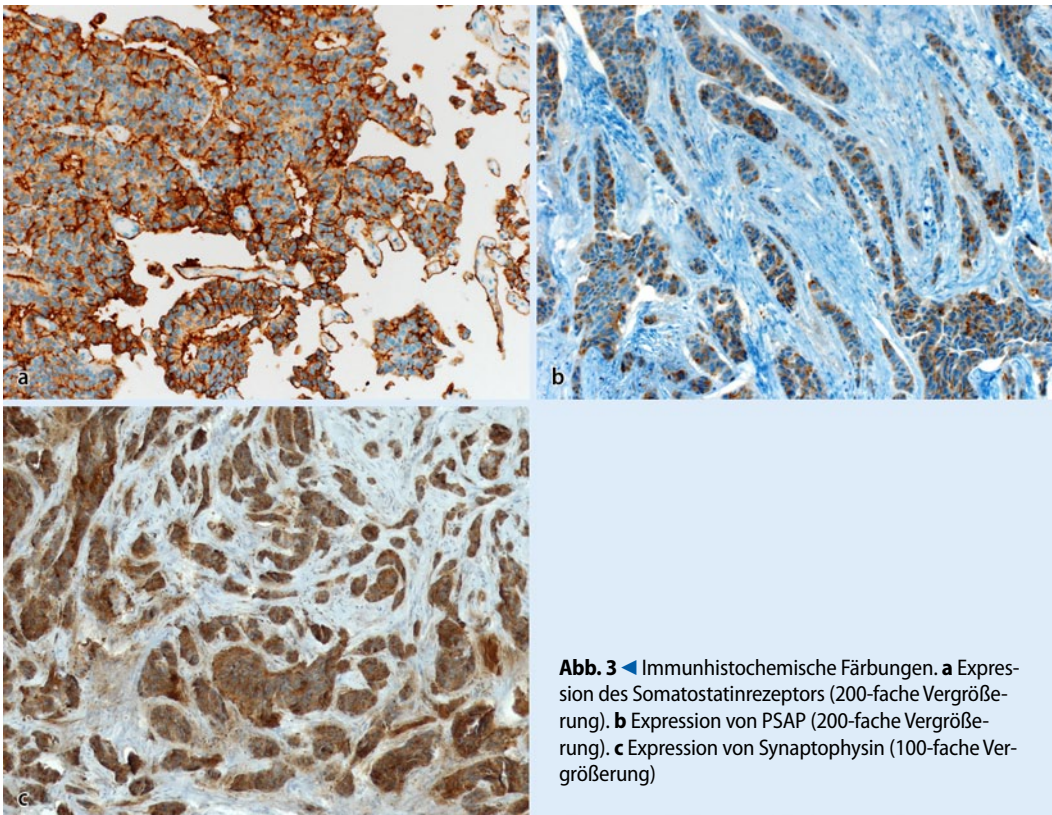


Abb. 3 ◀ Immunhistochemische Färbungen. **a** Expression des Somatostatinrezeptors (200-fache Vergrößerung). **b** Expression von PSAP (200-fache Vergrößerung). **c** Expression von Synaptophysin (100-fache Vergrößerung)

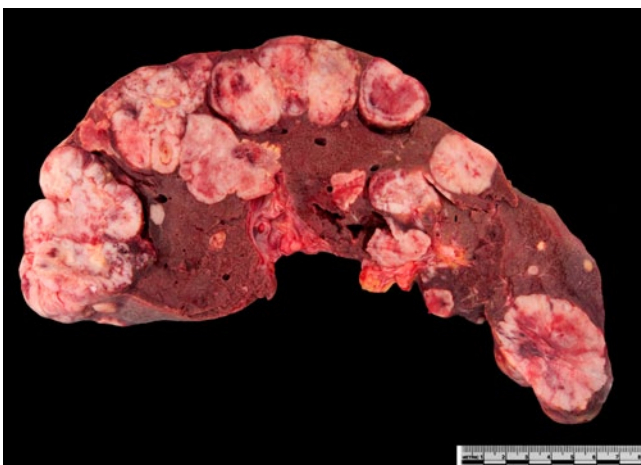

Abb. 4 ◀ Metastasenleber bei der Autopsie

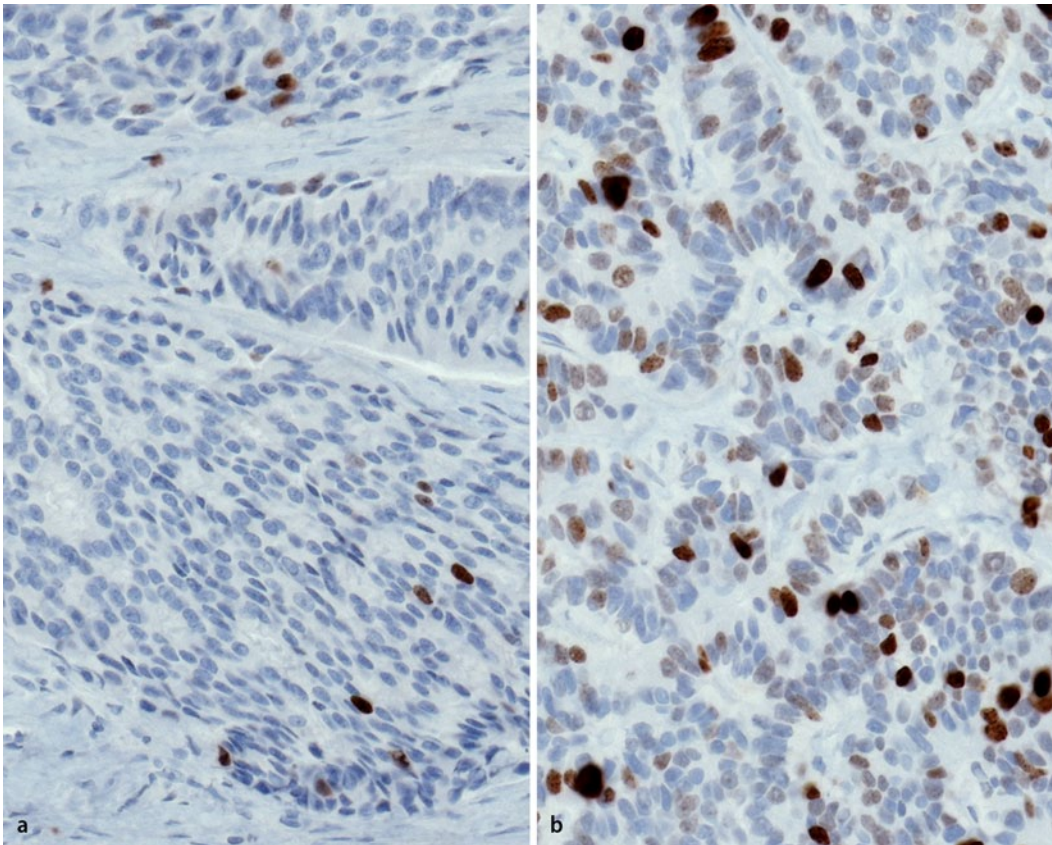


Abb. 5 ◀ Mib-1-Expression (Vergrößerung 200-fach).
a Primärtumor (2007).
b Pleurametastase (2013)

endokrine Tumoren beschrieben, wobei v. a. neuroendokrine Tumoren des Kolons eine PSAP-Positivität zeigen [7]. Die enge Verwandtschaft zwischen rektalen neuroendokrinen Tumoren und primären präsakralen neuroendokrinen Tumoren erklärt die PSAP-Positivität in unserem Fall. In der Literatur finden sich bislang keine Angaben zur Expression von prostata-spezifischen Markern in präsakralen neuroendokrinen Tumoren.

Der beschriebene Fall zeigt die Bedeutung der Autopsie als Qualitätskontrolle für die pathoanatomische und klinische Diagnostik: der fehlende Nachweis von Karzinominfiltraten in der Prostata, der normale PSA-Serumspiegel und der langsame Progress der Erkrankung bei primär metastasiertem Tumorleiden in Abwesenheit einer systemischen Therapie hätten an eine alternative Diagnose denken lassen müssen. Klinischerseits wurde der Patient als CUP-Syndrom geführt. Es stand jedoch immer die Möglichkeit eines metastasierten Prostatakarzinoms im Vordergrund, was aber aufgrund fehlenden Patientenwunschs nicht weiter abgeklärt wurde. Die bildgebenden Unter-

suchungen im Verlauf dokumentierten lediglich die fortschreitende Metastasierung. Bei korrekter initialer Diagnose hätte der Patient aufgrund der Somatostatinrezeptorexpression im Tumorgewebe potenziell von einer DOTATOC-Radionuklidtherapie [1] profitieren können.

Fazit für die Praxis

- Der vorliegende Fall belegt die Bedeutung der Autopsie als Qualitätskontrolle nicht nur der klinischen, sondern auch der pathoanatomischen Diagnostik.
- Bei Tumoren des kleinen Beckens mit typischer Morphologie eines Prostatakarzinoms und PSAP-Positivität muss auch an die Diagnose eines präsakralen oder rektalen neuroendokrinen Tumors gedacht werden.
- Insbesondere der fehlende Nachweis eines erhöhten PSA-Werts im Serum trotz großer Tumormasse und negative Prostatabiopsien müssen an diese Entität denken lassen.
- Die Expression von PSAP als mögliche Quelle einer Fehlbeurteilung sowie

eine Expression des Somatostatinrezeptors wurden bisher in dieser Tumorentität noch nicht beschrieben.

Korrespondenzadresse

Prof. Dr. K. Glatz
 Institut für Pathologie,
 Universitätsspital Basel
 Schönbeinstr. 40, 4032 Basel
 Schweiz
 Katharina.Glatz@unibas.ch

Einhaltung ethischer Richtlinien

Interessenkonflikt. K. Glatz, T. Menter, A. Fischmann geben an, dass kein Interessenkonflikt besteht.

Dieser Beitrag beinhaltet keine Studien an Menschen oder Tieren.

Literatur

1. Bergsma H, Van Vliet EI, Teunissen JJ et al (2012) Peptide receptor radionuclide therapy (PRRT) for GEP-NETs. Best Pract Res Clin Gastroenterol 26:867–881

2. Cai YC, Banner B, Glickman J et al (2001) Cytokeratin 7 and 20 and thyroid transcription factor 1 can help distinguish pulmonary from gastrointestinal carcinoid and pancreatic endocrine tumors. *Hum Pathol* 32:1087–1093
3. Dujardin F, Beaussart P, De Muret A et al (2009) Primary neuroendocrine tumor of the sacrum: case report and review of the literature. *Skeletal Radiol* 38:819–823
4. Federspiel BH, Burke AP, Sobin LH et al (1990) Rectal and colonic carcinoids. A clinicopathologic study of 84 cases. *Cancer* 65:135–140
5. Horenstein MG, Erlandson RA, Gonzalez-Cueto DM et al (1998) Presacral carcinoid tumors: report of three cases and review of the literature. *Am J Surg Pathol* 22:251–255
6. Kim T, Grobmyer SR, Liu C et al (2007) Primary presacral neuroendocrine tumor associated with imperforate anus. *World J Surg Oncol* 5:115
7. Kimura N, Sasano N (1986) Prostate-specific acid phosphatase in carcinoid tumors. *Virchows Arch A Pathol Anat Histopathol* 410:247–251

PROBASE-Studie gestartet

Beginn der großen Deutschen Studie zum Prostata-Screening

Die ersten Teilnehmer der PROBASE-Studie (Risk-adapted prostate cancer early detection study based on a "baseline" PSA value in young men – a prospective multicenter randomized trial) sind im Februar diesen Jahres getestet worden. PROBASE ist die weltweit größte Studie ihrer Art. Sie soll dazu beitragen, unnötige Untersuchungen und Behandlungen zu vermeiden, die bei dem bisher üblichen, generellen PSA-Screening unvermeidbar sind. Die Optimierung des Prostatakrebs-Screenings soll mithilfe eines so genannten Basis-PSA-Werts vollzogen werden. „Wir untersuchen, ob in Abhängigkeit von der Höhe eines einmalig bestimmten PSA-Werts ein risikoadaptiertes Vorgehen bei der Prostatakrebs-Vorsorge möglich ist“, erläutert Prof. Dr. Albers, Direktor der Urologischen Klinik des Universitätsklinikums Düsseldorf. Vier Studienzentren beteiligen sich bundesweit (Universitätsklinikum Düsseldorf, Universitätsklinikum Heidelberg, Klinikum rechts der Isar der TU München, Medizinische Hochschule Hannover) über einen Zeitraum von fünf Jahren an der Studie. In die Tests sollen insgesamt 50.000 gesunde, 45-jährige Männer einbezogen werden. Die Teilnehmer werden über die Einwohnermeldeämter nach dem Zufallsprinzip ausgewählt und von den Studienzentren eingeladen. Inzwischen wurden aus allen Zentren die Probanden kontaktiert. Das Gesamtprojekt steht unter der Schirmherrschaft von Wolfgang Bosbach, MdB, und wird von der Deutschen Krebshilfe (DKH) gefördert.

Quelle: Deutsche Krebsgesellschaft e.V. (DKG),
www.probase.de

DKG-Internetportal: Neue AGO-Empfehlungen zur Therapie des Mammakarzinoms

Das Mammakarzinom wird langfristig zu einer chronischen Erkrankung mit langen Überlebensraten – so das Fazit der Experten zu den aktuellen Empfehlungen der Arbeitsgemeinschaft Gynäkologische Onkologie e.V. (AGO). Im Einzelnen diskutierten die Teilnehmer des AGO-State-of-the-Art Meetings in Frankfurt die jüngsten Entwicklungen in den Bereichen Diagnostik, Therapie und Prävention bei primären und fortgeschrittenen Brustkrebserkrankungen. Neues brachte das Treffen insbesondere hinsichtlich der Themen Strahlentherapie, Testung von prädiagnostischen Markern und Chemotherapie-Sequenzen. Bezüglich der hypofraktionierten Bestrahlung ergaben sich abweichende Auffassungen zwischen AGO und DEGRO. Im Fokus standen zudem aktuelle Studien, die individuelle, an die Tumorbiologie der Patientin angepasste Therapiekonzepte untersuchen. Die wichtigsten Aspekte der AGO-Tagung wurden vor Ort im Expertengespräch „Mammakarzinom“ reflektiert. Interessierte Ärzte können die Aufzeichnung der Runde auf dem Internetportal der Deutschen Krebsgesellschaft unter www.krebsgesellschaft.de/arzt_ago2014 abrufen. Die im Jahresrhythmus aktualisierten Leitlinien zur Behandlung primärer und fortgeschrittener Mammakarzinome haben unmittelbare Relevanz für die klinische Praxis. Ihr Stellenwert ist so hoch, dass die Empfehlungen sofortigen Einzug in den Behandlungsalltag halten, so Dr. Rachel Würstlein von der Uniklinik München im Interview.

Quelle: Deutsche Krebsgesellschaft e.V. (DKG),
www.krebsgesellschaft.de